

# Les particularités du LASIK pour la correction de l'hypermétropie



D. GATINEL  
Fondation Ophtalmologique  
A. de Rothschild, PARIS.

**Le LASIK hypermétropique est une procédure chirurgicale particulière qui s'adresse aux hypermétropies inférieures ou égales à environ 6 dioptries : si la prédictibilité et la sécurité du LASIK hypermétropique sont inférieures à celles du LASIK myopique (la perte de lignes de meilleure acuité visuelle corrigée y est plus fréquente), l'obtention d'une amélioration de l'acuité visuelle de près sans correction est très souvent observée chez le sujet presbyte opéré par LASIK hypermétropique [1, 2]. Opposées en termes de bénéfice clinique, ces caractéristiques ont pour origine commune l'élévation du taux d'aberrations optiques secondaires au remodelage particulier imposé à la surface cornéenne par la délivrance du profil d'ablation hypermétropique.**

### LES PARTICULARITES ANATOMIQUES DES PATIENTS HYPERMETROPES

Le pourcentage de patients présentant une kératométrie plate (inférieure à 42 D) semble plus élevé chez les patients hypermétropes. Cette caractéristique rend plus difficile l'obtention d'un capot de grand diamètre, pourtant nécessaire en raison des caractéristiques du profil d'ablation pour l'hypermétropie.

La découpe d'un capot large expose en retour au risque de saignement limbique, surtout en cas de pannus (port prolongé de lentilles de contact).

L'"énophtalmie" relative de certains patients rend plus difficiles le placement de l'anneau et l'obtention d'une succion adéquate. Cette difficulté est souvent accrue par une pusillanimité plus prononcée chez les patients hypermétropes moins habitués au port de lentilles que les sujets myopes.


Enfin, le déplacement nasal de la pupille est souvent plus prononcé chez les hypermétropes et impose alors un léger décalage en nasal de l'anneau de succion lors de sa mise en place. En effet, le centrage de la découpe doit être réalisé par rapport à la pupille, et non par rapport au centre géométrique du dôme cornéen. Cela permet souvent de gagner de précieuses fractions de millimètres pour la délivrance du profil d'ablation dans le stroma cornéen en évitant les tirs sur l'épithélium [3].

### LES PARTICULARITES TECHNIQUES DU LASIK HYPERMETROPIQUE

#### 1. – Découpe du capot

L'étendue de la zone d'ablation totale impose la réalisation d'un large capot, au risque d'exposer l'anneau limitant ou la charnière au tirs du laser (*fig. 1*). Cette contrainte accroît le risque de complications telles que le saignement limbique ou le capot libre.

Si l'on utilise l'Hansatome, le choix de l'anneau 9,5 permet d'obtenir de larges coupes à une charnière supérieure. Les dimensions des capots obtenus avec les microkératomes Moria M2 (automatisé) et LSK one (progression manuelle) sont choisies en fonction du choix de l'anneau de succion et du réglage de la butée selon un nomogramme qui tient compte de la kératométrie centrale la plus élevée.



**Fig. 1 :** Représentation schématique des rapports entre zone optique (en rose), zone de transition (en bleu) et limites de la découpe du volet en LASIK hypermétropique (amétropie sphérique pure). Dans la partie supérieure de l'illustration est représenté le lentille photoablaté (zone optique et zone de transition), où le profil d'ablation est souligné en vert. (Photo : D. Gatinel)

## 2. – Délivrance du profil d'ablation

La réduction du diamètre de la zone optique permet de diminuer la profondeur d'ablation périphérique et facilite la réalisation de la zone de transition, mais au détriment de la qualité de vision postopératoire. Elle pourrait toutefois permettre d'accroître en intensité et en durée l'effet pseudo-accommodatif du profil d'ablation.

Le diamètre de la zone optique idéal résulte certainement d'un compromis entre la prise en compte du diamètre pupillaire scotopique, de la magnitude de la correction, des dimensions potentielles de la découpe stromale [4].

Schématiquement, le maintien d'une bonne qualité de vision oriente vers la réalisation d'une grande zone optique (6 ou 6,5 mm). L'induction d'une multifocalité cornéenne (source de pseudo-accommodation) pourrait être liée à une réduction du diamètre de la zone optique. Les rapports entre les diamètres et centres respectifs de la pupille et de la zone optique programmée jouent en fait un rôle certainement prépondérant en matière de multifocalité et de qualité de vision [5].

La réalisation de la zone de transition augmente la durée de la photoablation, ce qui expose à deux risques:

- une variation de l'effet réfractif (déshydratation cornéenne responsable de surcorrection et d'astigmatisme irrégulier),
- un décentrement et/ou une irrégularité de la photoablation en cas de centrage imparfait et/ou de défaillance de l'eye-tracker.

Peu de données publiées concernent l'influence du diamètre de la zone de transition sur la stabilité et la qualité du traitement. La réalisation d'une large zone de transition participe à la stabilité du traitement en limitant les effets de la régression cicatricielle; elle implique cependant un allongement de la durée de la procédure potentiellement préjudiciable à la constance du taux d'ablation. Il est probable que le compromis idéal entre diamètre optique et de transition dépende de chaque patient, mais les critères permettant de le définir restent à établir.

## 3. – Repositionnement du capot cornéen

Le repositionnement du volet est facilité par la réalisation d'un marquage épithélial effectué avant la découpe. Il faut veiller à en respecter l'intégrité épithéliale pendant toute la procédure (hydratation copieuse avant le passage de la lame) et minimiser l'induction de microstries, liées à l'incongruence relative du capot replacé sur une surface stromale remaniée par la photoablation. A cet effet, un lissage soigneux centripète peut être réalisé à l'aide d'une microéponge préalablement humidifiée.

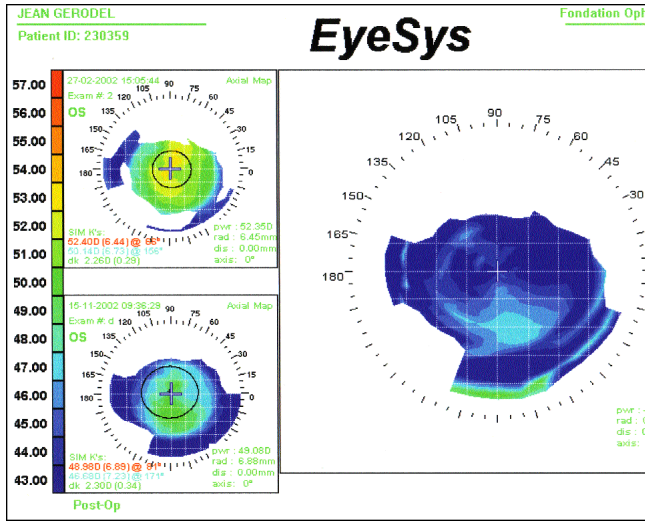
## LES PARTICULARITES DE L'INFORMATION DELIVREE AU PATIENT

Il faut prévenir le patient du risque d'imprécision réfractive de la photoablation hypermétropique, qui sera d'autant mieux accepté que l'hypermétropie initiale est importante et que le patient est âgé (bénéfice de la multifocalité). Le bénéfice visuel attendu concerne avant tout la vision de loin, mais le patient hypermétrope est souvent plus sensible à l'amélioration de sa vision de près, qui est généralement maximale au décours immédiat du LASIK. La vision de loin est parfois ressentie comme trouble en postopératoire immédiat, particulièrement en cas de surcorrection légère (myopisation).

La réalisation d'un LASIK séquentiel en commençant par l'œil non directeur permet en théorie d'adapter le nomogramme pour le traitement de l'œil adelphe en cas de procédure non bilatérale. Toutefois, l'effet réfractif constaté dans les jours suivant l'intervention ne permet pas de préjuger du résultat réfractif après stabilisation qui correspond à la fin de la régression cicatricielle. Une légère surcorrection sur l'œil dominé peut aider à réduire la dépendance aux verres correcteurs en vision de près en centrant la multifocalité sur un versant légèrement myopique (pseudo-monovision).

En cas de régression importante, la réapparition d'une réfraction hypermétropique est possible, et le patient devra être

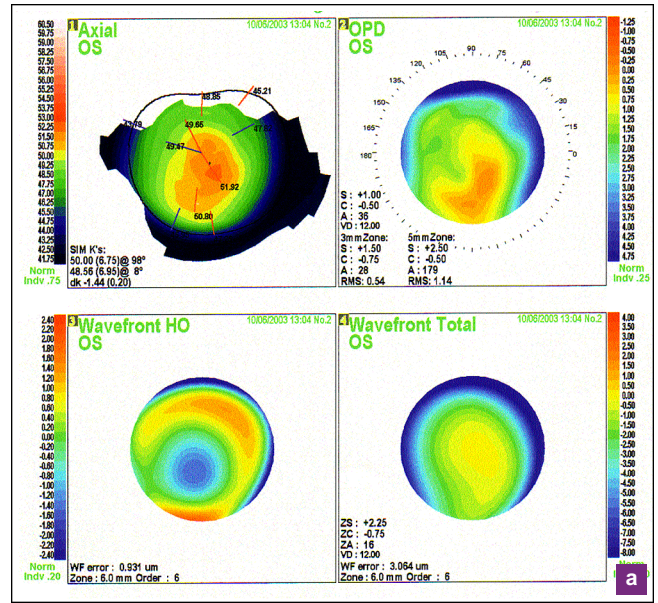




**Fig. 2 :** Topographie spéculaire (Eyesys) en mode soustractif.  
**A gauche, en haut :** topographie en mode axial effectuée 3 jours après LASIK pour hypermétropie (traitement délivré: +6 D). L'acuité visuelle non corrigée à J3 était de 3/10, mais la réfraction était mesurée à -3 D (meilleure acuité visuelle corrigée = 8/10).  
**A gauche, en bas :** topographie effectuée 9 mois plus tard (réfraction donnant une MAVC de 10/10 = +0,50), révélant la diminution de la puissance cornéenne liée à la régression cicatricielle.  
**A droite,** la carte soustractive objective et permet de quantifier les variations de la puissance cornéenne axiale.

prévenu de cette possibilité lors de sa consultation initiale (fig. 2). Un retraitement (soulèvement du capot et complément de photoablation) est possible dans la plupart des cas.

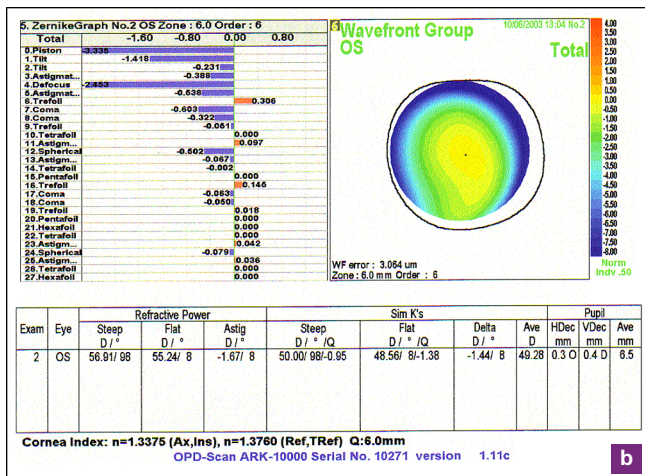
Les plaintes visuelles traduisant l'induction d'un taux élevé d'aberrations optiques de haut degré (coma, trefoil) sont fréquentes après LASIK hypermétropique et sont induites par le remaniement du profil cornéen (fig. 3a et b). Il faut expliquer au patient la possibilité d'une gêne à la conduite. La qualité du centrage et la réalisation d'une large



**Fig. 3a :** Topographie cornéenne spéculaire et recueil des aberrations optiques par l'ARK 10000 (Nidek) 1 mois après LASIK hypermétropique pour +5 D chez un patient de 28 ans. L'acuité visuelle non corrigée est de 8/10 sc, et de 10/10 avec +0,75. Le patient est globalement satisfait du résultat réfractif, mais signale une légère diplopie monoculaire verticale en ambiance scotopique.

Topographie spéculaire (en haut à gauche), différence de chemin optique (Optical Path Difference: OPD) (en haut à droite), front d'onde (analysé sur une pupille de 6 mm) limité aux aberrations de haut degré (en bas à gauche) et front d'onde total (en bas à droite).

Noter l'aspect globalement parabolique à sommet avancé du front d'onde total, traduisant le caractère globalement hypermétropique de la réfraction, alors que la MAVC est obtenue avec +0,75 D. La carte OPD (réfraction ponctuelle en dioptrie au sein de la pupille d'entrée établie à partir du recueil de l'ensemble des aberrations optiques recueillies par skiascopie automatisée) objective la multifocalité de la réfraction, qui est distribuée de façon asymétrique. L'amplitude des variations réfractives est d'environ 5 D, et il existe une zone paracentrale inférieure de réfraction légèrement myopique. La multifocalité est également "évidente" sur la carte spéculaire en mode axial. La carte représentant les aberrations de haut degré (Wavefront HO) est dominée par le coma et l'aberration sphérique (Z40) dont le signe du coefficient RMS est négatif (inversion de l'aberration sphérique par rapport à sa valeur physiologique: dans le cas présenté, la réfringence des rayons lumineux incidents diminue du centre vers les bords de la pupille d'entrée).



**Fig. 3b :** Décomposition du front d'onde total (à droite) en polynômes de Zernike du patient décrit à la figure 3a. Noter le taux élevé des aberrations optiques impaires de 3<sup>e</sup> degré (coma et trefoil) et l'inversion du signe de l'aberration sphérique (polynôme n° 12).  
 Le coma, probablement induit par une régression asymétrique, explique la symptomatologie de ce patient. Il n'apparaît pas nettement sur la carte en mode axial (absence d'asymétrie de révolution prononcée pour la courbure), qui est centrée sur l'apex cornéen, alors que la pupille est décalée vers le haut par rapport à celle-ci (comparer leurs positions respectives grâce au liseré gris entourant la zone analysée). Une dilatation pupillaire asymétrique et prédominant vers le bas est certainement à l'origine de ces mesures chez ce patient.

## POINTS FORTS

- ▶ Le LASIK hypermétropique est une technique particulière qui nécessite la découpe d'un large volet cornéen et un centrage optimal du traitement.
- ▶ La multifocalité induite par le profil d'ablation est la cause principale de l'effet pseudo-accommodatif observé au décours de la chirurgie.
- ▶ La pseudo-accommodation diminue avec la régression cicatricielle, mais peut persister et permettre aux patients presbytes de réduire leur dépendance en correction de près, qui peut également être favorisée par une légère surcorrection sur l'œil dominé.

zone optique permettent en général de réduire le taux d'aberrations optiques postopératoires et de se prémunir contre une perte de ligne de meilleure acuité visuelle. Certains phénomènes (dilatation pupillaire et/ou régression asymétrique) peuvent toutefois être à l'origine de l'apparition imprévisible d'aberrations de haut degré.

## LES PARTICULARITES DU SUIVI POSTOPERATOIRE

Il faut veiller à dépister et traiter un syndrome sec iatrogène, particulièrement fréquent chez le patient de la cinquantaine. L'apparition d'un anneau de Fleisher en regard de la jonction de la zone optique avec la zone de transition est fréquente, surtout en cas de correction initiale de forte magnitude [6].

La prescription de verres correcteurs négatifs est parfois nécessaire dans la phase postopératoire précoce pour la réalisation de certaines activités comme la conduite chez les patients présentant une surcorrection initiale importante (myopisation). En raison de l'intensité et de la durée prolongée de la régression cicatricielle, un retraitement pour surcorrection n'est envisageable qu'après stabilisation de la réfraction, qui n'est généralement pas obtenue avant 3 mois,

et peut dans certains cas s'étaler sur plus d'une année. Le recours aux cartes topographiques cornéennes soustractives est particulièrement utile dans ce contexte.

A l'inverse, une régression importante pourra provoquer chez un patient initialement emmétropisé la réapparition d'une réfraction hypermétropique, et faire poser l'indication d'un retraitement.

## CONCLUSION

Le LASIK hypermétropique est une procédure particulière, dont la qualité de réalisation conditionne grandement le résultat. La réalisation d'une large découpe stromale et un bon centrage du traitement sont deux éléments essentiels au succès de cette technique. L'amélioration de la prédictibilité du LASIK hypermétropique repose sur le contrôle des phénomènes cicatriciels et la conception de modèles permettant de mieux comprendre les relations entre le profil cornéen postopératoire visé en théorie et celui obtenu en pratique, ainsi que les effets de ce dernier sur la réfraction et la qualité de vision. ■

## BIBLIOGRAPHIE

1. GOKER S., ER H., KAHVECIOGLU C. Laser in situ keratomileusis to correct hyperopia from +4.25 to +8.00 diopters. *J. Refract. Surg.*, 1998; 14: 26-30.
2. PRIMACK J.D., AZAR D.T. Refractive surgery for hyperopia. *Int. Ophthalmol. Clin.*, 2000; 40: 151-63.
3. GATINEL D. Lasik hypermétropique. In "Le LASIK: de la théorie à la pratique", Gatinel D., Hoang-Xuan T., 2003, pp. 281-283, Elsevier, Paris, France.
4. GATINEL D. Corneal surface profile after hyperopia surgery. In "Hyperopia and presbyopia", Azar D.T., Koch D.D., 2003, pp. 141-150, Marcel Dekker, New York, USA.
5. DAVIDORF J.M., EGHBALI F., ONCLINX T., MALONEY R.K. Effect of varying the optical zone diameter on the results of hyperopic laser in situ keratomileusis. *Ophthalmology*, 2001; 108: 1261-5.
6. PROBST L.E., ALMASSWARY M.A., BELL J. Pseudo-Fleischer ring after hyperopic laser in situ keratomileusis. *J. Cataract. Refract. Surg.*, 1999; 25: 868-70.

