


LE DOSSIER

Nouvelles chirurgies cornéennes

Les inlays cornéens pour la chirurgie de la presbytie

RÉSUMÉ : L'insertion d'un implant cornéen ("inlay") dans le tissu cornéen pour compenser la réduction progressive de l'acuité visuelle de près non corrigée provoquée par la presbytie et permettre aux patients concernés de se passer ou de réduire leur dépendance aux lunettes et aux lentilles est une technique de chirurgie réfractive cornéenne dont l'intérêt va croissant. L'aspect réversible de ces techniques lui procure un attrait certain, que viennent renforcer des résultats cliniques initiaux encourageants.

Il existe actuellement au moins trois types d'inlays. Si le mécanisme d'action est spécifique à chacun, ceux-ci sont toujours posés de manière unilatérale, du côté de l'œil dit "non dominant". Cet article passe en revue ces nouvelles solutions additives, actuellement proposées pour la compensation de la presbytie en chirurgie réfractive.



→ D. GATINEL

Fondation Adolphe de Rothschild,
CEROC, PARIS.

L' introduction d'un dispositif destiné à être inséré dans la cornée afin d'en modifier les propriétés réfractives a été proposée pour la correction de la myopie et de l'hypermétropie dès 1949 par JI Barraquer [1]. Les leçons des échecs initiaux, principalement provoqués par une mauvaise tolérance locale, ont été tirées au fil du temps. En particulier, il s'avère nécessaire d'utiliser un matériau synthétique perméable à l'eau et d'en limiter l'épaisseur et le volume. Le regain d'intérêt récent pour cette solution chirurgicale, dont l'un des avantages majeurs est la réversibilité, provient justement des progrès accomplis dans la réalisation des inlays et dans la réduction de leur volume.

Inlays cornéens : conditions d'utilisation, points communs

Actuellement, quatre inlays – dont deux semblent très similaires – sont disponibles sur certains territoires, notamment en Europe. Aux États-Unis, leur usage est pour l'instant restreint aux études FDA de stade III.

La pose d'un inlay intracornéen peut être envisagée chez les patients presbytes emmétropes, hypermétropes ou myopes. Elle s'effectue sous anesthésie locale et en ambulatoire. Elle requiert toujours l'utilisation du laser femto-seconde pour la création de l'interface ou du tunnel destiné à recevoir l'inlay, et parfois, celle du laser excimer pour la correction d'une amétropie associée à la presbytie. Comme toujours en chirurgie réfractive, les résultats dépendent de la sélection rigoureuse des candidats et de l'exécution minutieuse de la technique chirurgicale. Un bilan ophtalmologique préopératoire détaillé doit être accompli pour chaque patient; le respect des contre-indications est essentiel pour l'obtention d'un bon résultat fonctionnel. Toute pathologie cornéenne préexistante représente *a priori* une contre-indication à la pose d'un inlay intrastromal. La sécheresse oculaire doit faire l'objet d'une attention particulière; ses manifestations doivent être systématiquement recherchées. La mesure du *break-up time* et l'utilisation d'un colorant vital ou d'un test de type Schirmer peuvent être utiles dans certains cas.

LE DOSSIER

Nouvelles chirurgies cornéennes

Le traitement postopératoire comprend l'instillation régulière d'antibiotiques et de stéroïdes locaux, en plus de larmes artificielles à volonté. Il est recommandé d'instiller un collyre corticoïde (par exemple: dexaméthasone) à posologie dégressive. L'instillation de larmes artificielles permet généralement de gagner quelques lignes de meilleure acuité visuelle en cas de sécheresse oculaire. à la lampe à fente, le suivi repose sur l'examen de l'interface, et l'aspect du stroma cornéen adjacent. L'instillation de fluorescéine est indiquée pour l'étude du *break up time* et la mise en évidence d'une éventuelle kératite ponctuée superficielle. L'épaisseur du capot ainsi que la profondeur de la poche intrastromale (position de l'interface où se situe l'implant), peuvent être appréciées grâce à des coupes transversales en imagerie cornéenne par tomographie à cohérence optique (OCT: *Optical Coherence Tomography*).

Les résultats cliniques rapportés par les études cliniques publiées montrent l'efficacité de ces dispositifs, dont l'enjeu est de procurer à l'œil opéré une augmentation de l'acuité visuelle de près, non corrigée, en respectant au mieux l'acuité visuelle de loin [2-6]. Ces études mettent en évidence une amélioration significative de l'acuité visuelle de près non corrigée, qui permet au patient de lire sans correction une taille d'optotype comprise entre Parinaud 2 et Parinaud 3. En moyenne, on observe pour les yeux opérés une réduction initiale d'une à deux lignes de la meilleure acuité visuelle de loin, qui est le plus souvent transitoire et disparaît ou se réduit avec l'amélioration de l'état de la surface oculaire. La qualité du centrage est un paramètre important vis-à-vis du résultat fonctionnel: selon le dispositif concerné, on recommande de positionner le centre de l'inlay vis-à-vis du centre pupillaire ou du vertex cornéen (identifié comme le reflet cornéen d'une source ponctuelle fixée par l'œil). L'existence de halos lumineux nocturnes est rapportée dans un nombre variable de cas, mais le caractère unilatéral de l'im-

plantation (œil non dominant) permet de limiter la gêne ressentie en vision binoculaire. La perte de lignes d'acuité de loin ou la réduction de la qualité optique de l'œil opéré ne semblent pas pénaliser la vision binoculaire.

Enfin, pour l'implant KAMRA, introduit en 2005, le pourcentage d'explantation est de l'ordre de 2 %: le recul clinique avec les autres inlays est plus limité et rend l'estimation de leur tolérance plus hasardeuse. Outre la perte de lignes d'acuité visuelle de loin, les complications rapportées liées aux inlays incluent la survenue d'un shift hypermétrope, l'existence d'une inflammation diffuse de l'interface, l'amincissement du stroma sus-jacent, la réduction de la sensibilité aux contrastes.

Les différents inlays cornéens

Le **tableau I** récapitule les principales caractéristiques des inlays actuellement disponibles pour la correction de la presbytie (**fig. 1**).

1. Implant KAMRA (Acufocus, Irvine, États-Unis)

Le dispositif KAMRA (Acufocus) est un inlay destiné à corriger la presbytie [2-4]. Le principe de cette technique est

celui du "sténopé". La création d'une "néo-pupille", d'un diamètre égal à 1,6 mm, permet d'augmenter la profondeur de champ, pour contrer la perte de l'accommodation. Le matériau constitutif de l'implant KAMRA est à base de polyvinylidène fluorure (PVDF), qui est hautement bio compatible, et auquel du carbone est ajouté afin d'enfoncer la couleur. Le diamètre externe de l'inlay KAMRA mesure 3,8 mm et le diamètre interne, correspondant à la néo-pupille, 1,6 mm, pour une épaisseur de 5 microns. Outre son orifice central (à visée optique), l'inlay possède de nombreuses (plus de 8000) micro perforations disposées de manière aléatoire et destinées à faciliter le passage des métabolites cornéens.

Il peut être inséré sous un capot de Lasik épais (200 microns) chez les patients amétropes, ou *via* un tunnel cornéen réalisé au laser femtoseconde chez les patients emmétropes. Pour éviter la création d'un capot épais, pourvoyeur de sécheresse oculaire accrue, une correction par Lasik avec capot fin (100 microns) peut être effectuée dans un premier temps opératoire, afin de corriger le défaut réfractif en vision de loin. L'implant KAMRA peut ensuite être inséré dans un tunnel intrastromal plus profond, en réalisant la dissection assistée au laser femtoseconde d'une

	Kamra	Flexivue	Raindrop
Principe	Sténopé/PdC	Multifocalité	Multifocalité
Matériau	Polyfluorure de vinylidène (PVDF) + carbone	Polymère acrylique hydrophile	Hydrogel
Diamètre externe	3,8 mm	3,2 mm	2 mm
Épaisseur	5 µm	Variable, Edge = 15 µm	30 µm
Site d'implantation	Poche ou capot	Poche ou capot	Capot
Profondeur	200 µm	300 µm	120 à 150 µm
Taille/dimensions	unique	+IVar. 25 à +3.50D	Unique
Nombre d'implants posés	> 15 000	100 à 1 000	> 1 000

TABLEAU I: Caractéristiques des inlays actuellement disponibles pour la correction de la presbytie.

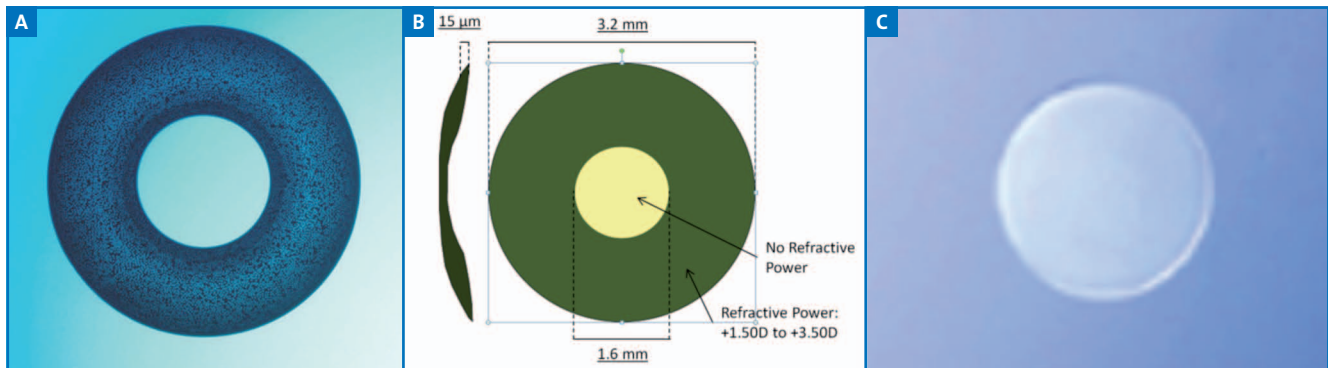


Fig. 1: Représentation des inlays cornéens. A. Kamra. B. Flexivue Microlens. C. Raindrop.

poche située à 100 microns sous le plan de l'interface initiale du capot de Lasik. Cette voie d'implantation est également prometteuse chez des patients ayant déjà bénéficié d'une chirurgie réfractive cornéenne dans le passé en laser de surface, ou en Lasik avec un capot d'épaisseur standard. La possibilité d'insertion de l'implant chez des patients opérés de cataracte avec implant monofocal offre également des perspectives intéressantes pour la restauration d'une acuité utile non corrigée en vision de près chez les emmétropes pseudophaques.

2. Flexivue Microlens (Presbia, Los Angeles, États-Unis)

Cet implant est une optique bifocale réalisée à base de polymère acrylique hydrophile [5]. Plusieurs puissances d'additions sont disponibles. Ce principe de multifocalité est également utilisé par un inlay concurrent appelé Icolens, dont la dénomination commerciale précédente était "InVue" (société Neoptics AG, Hunenberg, Suisse). L'épaisseur de ce type d'inlay est variable (environ 20 microns aux bords), alors que son diamètre est de 3,2 mm. Il doit être inséré à une profondeur de 300 microns, après dissection plane et profonde du stroma cornéen profond au laser femtoseconde.

3. Raindrop (ReVision Optics, Lake Forest, États-Unis)

L'implant Raindrop – précédemment appelé implant Vue + puis PresbyLens – possède une géométrie particulièrement simple: celle d'un palet en hydrogel d'un diamètre de 2 mm dont l'épaisseur est constante et égale à 20 microns [6]. Cet inlay a un indice de réfraction proche de celui du stroma cornéen. Il est inséré à une profondeur de 150 microns (sous un capot ou au sein d'une poche intrastromale) et modifie le profil cornéen en créant par un effet de "saillie antérieure" une hypercambrure centrale, corollaire d'une augmentation de la vergence cornéenne en regard du centre de la pupille qui peut être objectivée par la réalisation d'une topographie cornéenne. La multifocalité induite est le fruit de l'interaction entre le volume de l'inlay et le stroma cornéen.

Conclusion

Les inlays intracornéens offrent au chirurgien réfractif une possibilité intéressante pour la correction de la presbytie. Les résultats initiaux obtenus avec ces dispositifs sont encourageants, et un suivi à long terme demeure nécessaire.

Bibliographie

1. WERBLIN TP, PATEL AS, BARRAQUER JI. Initial human experience with Permalens myopic hydrogel intracorneal lens implants. *Refract Corneal Surg*, 1992;8:23-26.
2. YILMAZ OF, ALAGÖZ N, PEKEL G *et al*. Intracorneal inlay to correct presbyopia: Long-term results. *J Cataract Refract Surg*, 2011;37:1275-1281.
3. DEXL AK, SEYEDDAIN O, RIHA W *et al*. Reading performance after implantation of a small-aperture corneal inlay for the surgical correction of presbyopia: Two-year follow-up. *J Cataract Refract Surg*, 2011;37:525-531.
4. SEYEDDAIN O, RIHA W, HOHENSINN M *et al*. Refractive surgical correction of presbyopia with the AcuFocus small aperture corneal inlay: two-year follow-up. *J Refract Surg*, 2010;26:707-715.
5. LIMNOPOULOU AN, BOUZOUKIS DI, KYMIONIS GD *et al*. Visual outcomes and safety of a refractive corneal inlay for presbyopia using femtosecond laser. *J Refract Surg*, 2013;29:12-18.
6. GARZA EB, GOMEZ S, CHAYET A *et al*. One-year safety and efficacy results of a hydrogel inlay to improve near vision in patients with emmetropic presbyopia. *J Refract Surg*, 2013;29:166-172.

L'auteur a déclaré ne pas avoir de conflits d'intérêts concernant les données publiées dans cet article.